Zum Krankheitsbild des Eunuchoidismus

auf Grund pathologisch-anatomischer Untersuchungen

Mit 3 Abbildungen

Inaugural-Dissertation

zur Erlangung der Doktorwürde

der Hohen Medizinischen Fakultät
der Universität Basel

vorgelegt von

Berthold Garfunkel
aus Basel

Jena 1924
Gustav Fischer

Von der Medizinischen Fakultät Basel genehmigt auf Antrag von Herrn Prof. Dr. S. Schönberg.

R. UNIV.
BIBLIOTHEEK
LEIDEN

Abdruck aus den „Beiträgen zur pathologischen Anatomie und zur allgemeinen Pathologie“, begründet von Ziegler, herausgegeben von Aschoff. (Bd. LXXII H. 2.)

Der in klinischen Arbeiten oft geäußerte Wunsch, das umstrittene Krankheitsbild des Eunuchoidismus durch pathologisch-anatomische Befunde auf eine sichere Basis zu stellen, läßt es bei der großen Seltenheit von histologisch genauer untersuchten Fällen gerechtfertigt erscheinen, über zwei eigene autoptische Fälle zu berichten, die geeignet sind, diesen Mangel an anatomischen Tatsachen etwas zu ersetzen.

Erste Beobachtung.

Wilhelm D., 77 Jahre alt, wurde dem pathologischen Institut mit der Diagnose Apoplexie überwiesen. Die Obduktion der Leiche ergab den nachstehenden Befund, der unter Beschränkung auf die hier wichtigen Organe wiedergegeben wird (stark verkürzt).

Sektionsprotokoll (Obd. Nr. 431).

Obduzent: Dr. Christeller.

Äußeres und Extremitäten: Gewicht der Leiche 50 kg, Länge 1,69 m (siehe Abb. 1).

Hochgewachsene männliche Leiche in äußerst schlechtem Ernährungszustande. Die Unterlänge übertrifft die Oberlänge, besonders verlängert

sind die Femora, auch die Oberarme weisen eine von der Norm abweichende Verlängerung auf. Das Becken von weiblichem Typus. Die Behaarung fehlt in den Achselhöhlen, am Kinn nur einige Lanugohärchen, die Augenbrauen gelichtet, das Haupthaar ca. 5 cm lang, grau-meliert. Die Pubes sehr spärlich und kurz, nach weiblichem Typus dreieckig begrenzt. Der Mons veneris springt durch ein Fettpolster in femininer Form vor. Ein Corpus mammae ist nicht deutlich nachzuweisen. Der Kehlkopf ist klein, das Pomum Adami kaum vorspringend. Beide Großzehen stehen stark nach außen flektiert. Der Penis ist von der Wurzel bis zur Glans 5 cm lang. Sein Durchmesser beträgt 2 cm. Der Scrotalsack ist sehr klein, ungefähr 4 cm lang, runzelig, die Raphe deutlich und etwas pigmentiert. Die Hoden befinden sich nicht im Hodensack. Die Umgebung des Afters ist frei von Behaarung.

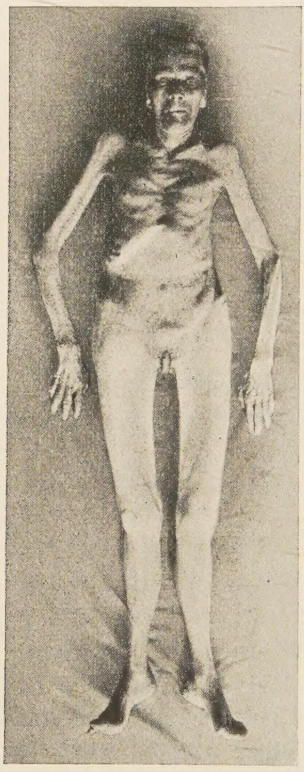

Abb. 1.
Fall Wilhelm D. (Obd. Nr. 431).

Halsorgane: Die in Fettgewebe umgewandelte Thymusdrüse bildet eine etwa Fünfmarkstück große Platte über dem Herzbeutel. Zwischen dem thymischen Fettgewebe liegen einige erbsengroße Lymphknoten.

Nebennieren: Die linke Nebenniere mißt 5,5 : 3,0 : 0,6 cm. Auf dem Durchschnitt ist die Rinde etwa 1 mm breit, gelblich gefleckt, die Marksubstanz von brauner Farbe, größtenteils erweicht. Die rechte Nebenniere 6,0 : 2,8 : 0,6 cm verhält sich wie die linke.

Das Pankreas auffallend klein, regelmäßige Läppchenbildung. In geringem Maße eingewuchertes Fettgewebe. Maße 13,0 : 5,5 : 1,25 cm. Gewicht 60 g.

Pathologisch-anatomische Diagnose: Eunuchoider Längenwuchs. Hypotrichose der Axilla, der Scham- und Barthaare. Heterosexualismus der Becken- und Kehlkopfform. Hypoplasie des Penis und Scrotums. Hallux valgus. Subepicardialer Sehnenfleck. Hypertrophie beider Ventrikel, Sklerose der Mitralis, der Kranzarterien und Aorta abdominalis. Hyperämie beider Lungenflügel, Pleuraadhäsionen rechts. Hypopleurale Blutungen beiderseits. Ausgedehnte Bronchopneumonien im rechten Unterlappen. Eitrige Bronchitis. Mäßige Atrophie der Milz. Foetale Nierenlappung und senile Atrophie der Nieren. Kleine vaskuläre Schrumpfherde in den Nieren. Fettige Degeneration der Magenschleimhaut. Zirka 1 Dtz. kirschgroße Gallensteine, Hypoplasie des Pankreas. Sklerose der basalen Hirngefäße. Faustgroße, hämorrhagische Zertrümmerung der Hirnsubstanz in den linken basalen Ganglien. Älterer brauner Erweichungsherd frontal davon.

Hauptkrankheit: Eunuchoidismus, Genitalhypoplasie.

Todesursache: Hirnapoplexie. Bronchopneumonie. Arteriosklerose.

Die zur genaueren Untersuchung aufbewahrten wichtigeren Organe des Falles wurden größtenteils in natürlichen Farben konserviert, die

entfernten Teile des Skelettes mazeriert. Wir lassen hier zunächst die makroskopische Beschreibung folgen:

Schädel.

Der Schädel ist von deutlich dolichocephaler Form, das Schädeldach symmetrisch. Die Coronar-, Sagittal- und Lambdanaht treten scharf und deutlich hervor, die entsprechenden Knochen scheinen nur lose ineinander gefügt und zeigen keine feste Verwachsung (siehe Abb. 2). Die Innenfläche des Schädeldaches ist glatt. Die den Pacchionischen Granulationen entsprechenden Stellen sind nur schwach angedeutet, auch die Gefäßfurchen sehr wenig ausgeprägt. Der Knochen gut ausgebildet, von mittlerer Dicke, im Bereiche der Squama temporalis stark atrophisch. Die Symmetrie des Gesichtsschädels wird durch eine hochgradige Altersatrophie des Oberkiefers stark beeinträchtigt. Von Zahnalveolen ist nichts mehr zu erkennen, der Oberkiefer ist bis auf den rechten stark vorspringenden Eckzahn vollkommen zahnlos. Der Unterkiefer zeigt dasselbe Bild, deutliche Prognathie und Erhaltensein des linken unteren Eckzahnes.

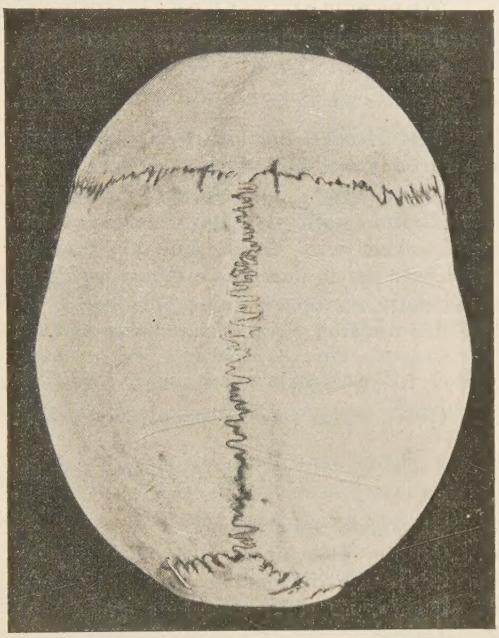

Abb. 2.
Schädeldach des 77jähr. Wilhelm D. Nahtpersistenz.

Der Jochbogen ist beiderseits vorspringend; die seitlichen Partien des oberen Orbitalrandes sind gewulstet, die Knochen der Orbita stark atrophisch. Die eingezogene Nasenwurzel zeigt die deutliche Persistenz der Nähte zwischen Os frontale, Oberkieferfortsatz und Nasenbein. Eine starke Deviation des Nasenseptums nach links teilt die Nasenhöhle in zwei ungleiche Hälften, wodurch eine geräumige rechte von einer fast spaltförmigen linken Nasenhöhle abgeteilt wird.

Die niedrige Stirn geht in wenig steilem Winkel ins Schädeldach über. Nach Abhebung des Schädeldaches zeigen sich die deutlich ausgeprägten, tiefen Schädelgruben. Deutliche Persistenz der Sutura sphenosquamosa. Die Sella turcica ist nicht scharf abgegrenzt, die Processus clinoidei ant. et posteriores kaum angedeutet. Die Sella selbst zeigt abgesehen von der undeutlichen Begrenzung keine Vertiefung und keine Erweiterung.

Schädelmasse.

1.	Horizontalumfang	51,7 cm	
2.	Größte Kopflänge	18,0 „	(Glabella-Occiput)
3.	„ Kopfbreite	14,0 „	

4.	Kleinste Stirnbreite in der Linea temporalis über dem Jochfortsatz	9,7 cm	
5.	Jochbogenbreite	12,5 „	
6.	Unterkiefer-Winkelbreite	9,5 „	
7.	Ganze Kopfhöhe	17,6 „	(Scheitelhöhe bis Kinn)
8.	Morphologische Gesichtsbreite	10,0 „	(Sutura naso-frontalis bis unterer Kinnrand)

Zusammenfassung: 1. Hochgradige Altersatrophie, 2. Vorspringen der Jochbogen (mongoloider Einschlag), 3. Persistenz der Nähte.

Becken.

Das Becken hat einen durchaus weiblichen Habitus. Das Sacrum zeigt die für das weibliche hypoplastische Becken charakteristische scharfe, winklige Abknickung. Der Beckeneingang hat länglich-ovale Form. Im Bereiche der Darmbeinschaufel stark ausgeprägte senile Atrophie. Die Symmetrie des Beckens wird durch eine Skoliose der Lumbalwirbel nach links beeinträchtigt, indem durch eine Kompression des Beckens im Bereiche der rechten Articulatio sacroiliaca, eine entsprechende Erweiterung des Beckeneinganges auf der anderen Seite zustande kommt. Keine erhaltenen Fugen.

Beckenmasse am mazerierten Skelett gemessen:

1.	Querdurchmesser zwischen den inneren Lippen der Darmbeinkämme	29	cm
2.	„ „ den Spinae ant. sup. der Darmbeinkämme	26	„
3.	Conjugata vera	9,5	„
4.	Größter Durchmesser	14	„
5.	Conjugata diagonalis	11	„
6.	Rechter schräger Durchmesser	11	„
7.	Linker „ „	10	„

Beckenweite:

8.	Gerader Durchmesser von der Vereinigung zwischen 2. und 3. Kreuzbeinwirbel zur Mitte der hinteren Fläche der Symphyse:	12	„

Beckenenge:

9.	Gerader Durchmesser von der Spitze des Kreuzbeines bis zum Scheitel des Arcus pubis	10	„

Beckenausgang:

10.	Gerader Durchmesser von der Spitze des Steißbeines bis zum Lig. arcuatum:	9	„

Auf das Vorkommen von Skoliosen speziell im Bereiche des lumbalen Teiles der Wirbelsäule wird klinisch öfter hingewiesen (Sterling [1]), Tachau [2]).

---

[1]) Sterling, W., Zeitschr. f. d. ges. Neurol. u. Psych., Bd. 16, S. 235, 1913.

[2]) Tachau, M., Münchener med. Wochenschr., S. 19, 1917.

Femora.

Die Femora zeichnen sich durch ihre abnorme Länge aus und zeigen eine so hochgradige Atrophie, daß der Femurschaft transparent erscheint, dem entspricht das äußerst geringe Gewicht der Knochen. Veränderungen im Sinne der deformierenden Arthritis im Bereiche der Femurcondylen. Geringgradige Exostosenbildung am linken und rechten Trochanter minor. Von erhalten gebliebenen Epiphysenfugen läßt sich nichts nachweisen. Die Länge des rechten Femurs beträgt am mazerierten Skelett gemessen 50 cm, die des linken 51 cm.

Wir haben es also mit einer Längendifferenz der beiden Femurknochen zu tun, die insofern beachtenswert ist, als wir auch in klinischen Arbeiten vereinzelt auf derartige Angaben stoßen. So wird ein Fall von eunuchoidem Hochwuchs erwähnt (Tachau), bei welchem es sich um eine echte Wachstumsdifferenz handeln soll, die einen Längenunterschied von 3 cm zur Folge hatte.

Urogenitalapparat.

Die Haare besitzen im Bereiche des Mons pubis eine Durchschnittslänge von 3 cm, sie sind gegen den Bauch in horizontaler Linie abgegrenzt und konzentrieren sich an der Peniswurzel. Die Haut des Dammes ist vollkommen haarlos. An der Analöffnung finden sich einige wenige Lanugohärchen.

Penis: Der 5 cm lange Penis läßt eine Abgrenzung der Glans vom Penisschaft nicht erkennen, der Sulcus coronarius ist nur schwach angedeutet und die daranschließenden Teile der Glans bilden den Rand der unverhältnismäßig großen, zentral gelegenen Urethralöffnung.

Scrotum: Das 4 cm lange Scrotum besitzt eine schwach gerunzelte Haut, ist von rundlicher Form und vollkommen leer.

Die Prostata läßt sich als abgegrenztes Organ mit charakteristischer Form nicht nachweisen, sondern erscheint nur als leichte Verdickung der Pars prostatica urethrae und der Harnblasenmündung. Bei einem Schnitte, der frontal durch den Samenhügel führt, bietet sich die Prostata makroskopisch auf der linken Seite als derbes knorpelhartes homogen-fibröses, weißliches Gewebe dar, während die rechte Seite von hellbraungefärbten, zirkumskripten, anscheinend drüsigen Partien unterbrochen wird. Der Durchschnitt des Samenhügels läßt makroskopisch zahlreiche Lakunen erkennen, die von einem homogenen, weißen Randring abgegrenzt werden.

Urethra: Die Maße betragen auf dem Querschnitt 1,8 : 1,2 cm, die Corpora cavernosa penis sind schwach ausgebildet und in ihrer Lage gegen die Urethralöffnung stark seitlich verschoben.

Die Vasa deferentia sind beiderseits stark geschlängelt, verlängert und von erheblich verringertem Querschnitt. Die langgestreckten Samenblasen, 2,5 cm lang, 0,4 cm breit, sind in hellgelbes Fettgewebe eingelagert, sie sind makroskopisch beiderseits gleich. Der haselnußkerngroße linke Hoden, 0,5 : 0,4 cm, wird vom Nebenhoden beinahe vollständig umschlossen, dieser erscheint daher relativ groß. Die Maße des linken Nebenhodens betragen 2,2 : 1,0 cm. Der linke Hoden fühlt sich verhärtet an. Die Schnittfläche erscheint grauweißlich, von weißen Fasern durchzogen. Der rechte Hoden ist dem linken ungefähr entsprechend, dagegen weicht der rechte Nebenhoden bedeutend vom linken ab. Er ist rechts bedeutend länger

und breiter als der linke, umschließt halbkreisförmig den rechten Hoden und zeigt eine deutlich abgegrenzte Lappung in ca. bohnengroßem Abschnitte. Zwischen einzelnen Läppchen ist gelbliches Fett eingelagert. Der Umfang des rechten Nebenhodens beträgt ungefähr das sechsfache des rechten Hodens. Jeder Testis trägt eine ganz kleine gestielte Hydatide.

Beide Hoden waren nicht zum vollständigen Descensus gelangt, sondern offenbar auf Grund einer Entwicklungshemmung in der Höhe der Leistenbeuge stehen geblieben. Es handelt sich also um doppelseitigen Kryptorchismus.

Halsorgane.

Die Thyreoidea ist von der Norm abweichend klein, gering entwickelt, von blaß-violetter Färbung, glatter Oberfläche. Die beiden Schilddrüsenlappen werden durch einen ca. 2 cm breiten Isthmus verbunden, von dem ein ca. 1 cm langer, schwach entwickelter Processus pyramidalis ausgeht. Der rechte Lappen ist etwas stärker entwickelt als der linke, seine Länge beträgt 5 cm gegenüber 4,5 cm der linken Seite; die Dicke entsprechend 2,8 rechts, 2,5 cm links. Der größte Querdurchmesser durch die gesamte Schilddrüse beträgt 6 cm.

Der Kehlkopf ist außergewöhnlich klein. Die Thyreoidknorpel treffen sich im stumpfen Winkel, doch läßt sich immerhin eine geringgradige Prominenz nachweisen. Keine Verknöcherung.

Der Kehldeckel ist etwas asymmetrisch, seine Schleimhaut weist auf der Innenfläche eine Anzahl ganz kleiner Verdickungen auf.

Pankreas.

Gewicht des Präparates 45 g, Länge 11,5 cm, Breite 4,0 cm, Dicke 2,5 cm im Bereiche des Pankreaskopfes, 1,5 cm im Bereiche des Pankreasschwanzes.

Das gehärtete Pankreas besitzt Hantelform, ist von graugelblicher Farbe und derber Konsistenz. Das aus ca. erbsengroßen Läppchen sich zusammensetzende Organ wird stark von Fettgewebe durchwuchert, besonders reichlich im Gebiete des Pankreasschwanzes. Eine Vermehrung des Bindegewebes läßt sich makroskopisch nicht nachweisen.

Das von den beschriebenen und vielen anderen Organen entnommene Material, teils in Formalin, teils in Müller-Formol fixiert, wurde in Gefrier- und Paraffinschnitten nach allen in Betracht kommenden Färbungsmethoden behandelt.

Ergebnisse der mikroskopischen Untersuchung.

Hoden: Der Querschnitt besteht hauptsächlich aus faserigem Bindegewebe, z. T. auch aus Fasern, die hyalin gequollen sind. Dieses Fasergewebe umschließt kleine Gruppen von Kanälchen, die an ihrem gewundenen Verlauf, ihrer Form der Basalmembran usw. gerade noch als Hodenkanälchen erkennbar sind. Sie sind in allen Stadien der Atrophie anzutreffen. Das Epithel zeigt keine Differenzierung, die Zellen sind klein, polygonal, die Kerne sehr chromatinreich, von rundlicher Form. Manchmal trifft man eine

Zelle mit größerem blasserem Kern, vom Aussehen einer Spermatogonie. Die Kanälchen lassen ein Lumen nicht erkennen, sie sind mit Epithelgewebe ausgefüllt. Bei anderen ist die Tunica propria gequollen, hyalin degeneriert. Das Bindegewebe ist gefäßarm, die Gefäße enthalten wenig Blut. Zwischen den Hodenkanälchen befinden sich Bindegewebsbündel, aber keine ausgeprägten Zwischenzellen. Auf einem Schnitt durch den größten Querschnitt des einen Hodens finden wir hochgradigste Atrophie der Kanälchen, nur ein hyaliner Ring zeigt oft das ursprüngliche Vorhandensein derselben an. Zerstörung der elastischen Fasern auch bei weniger atrophischen Kanälchen. Keine Entzündungserscheinungen oder -residuen.

Das Wesen dieses Prozesses besteht in einer hochgradigen Atrophie mit nachfolgender Bindegewebsersatzwucherung, deren Ätiologie nicht ohne weiteres bestimmt werden kann. Das Fehlen jeglicher Entzündungsresiduen, sowie das gleichzeitige Vorhandensein anderer Hemmungsmißbildungen lassen die Annahme einer embryonalen Mißbildung wahrscheinlich erscheinen.

Nebenhoden: Die Kanälchen noch erkennbar, wenn auch an Zahl vermindert; sie sind äußerst klein, ihr Epithel flach zylindrisch. Die Zellen klein zusammengedrängt, die Lumina meist verschlossen. Diese Epithelreihen sind von einer schmalen, cirkulären Lage hyalin-degenerierter Fasern umgeben und von sehr breiten kompakten Bindegewebsmänteln, die den größten Teil des Organs einnehmen.

Extreme Atrophie bzw. Hypoplasie des Nebenhodens mit Ersatzwucherung des Bindegewebes. Atresie der Ductus epididymidis.

Samenleiter: Die Atrophie betrifft alle Schichten. Die Hauptmenge der Muskulatur durch kollagene Bindegewebsfasern ersetzt. Das Lumen sehr eng, aber noch durchgängig. An Stelle der Epithelzellenreihen zahlreiche Einsenkungen, die wie Drüsenanhänge aussehen und dicht mit Epithelzellen angehäuft sind.

Hochgradige Atrophie des Samenleiters, besonders der Muskulatur.

Samenblasen: Sehr dickwandig, das Epithel dagegen äußerst atrophisch. Fältelungen und Buchten der Schleimhaut kaum angedeutet. Die Epithelzellen flachkubisch, größtenteils postmortal desquamiert.

Starke Atrophie mit bindegewebiger Induration.

Prostata und Samenhügel: Die Prostata wird auf einem Frontalschnitt in Höhe des Colliculus seminalis, sowie auf mehreren hierzu parallelen Schnitten untersucht. Die bedeutend verkleinerte Drüse besteht aus einem sehr kompakten, faserigen Gefüge. Immerhin kann man eine schalenförmige Randzone von dem etwas breiteren Kern unterscheiden. In diesem Kern hebt sich als knopfförmiges Gebilde die Gegend des Colliculus seminalis infolge ihrer stark durchlöcherten Beschaffenheit heraus. Die Abgrenzung der Drüse nach außen ist eine bindegewebige, kapselartige, nach innen hin ist der Schnitt von vielschichtigem Plattenepithel begrenzt. Die dem Epithel unmittelbar folgende Submucosa ist auffallend reich an strotzend gefüllten hyperämischen Gefäßen. Die äußere Partie des Drüsenkörpers zeigt noch annähernd den Bau der Prostata. Die kernförmige Innenzone dagegen ist äußerst drüsenarm. Die Drüsen dieser Region sind ganz kurz, schmal und weisen fast gar keine Buchten auf, sie sind mit einem ein- bis zweischichtigen

kleinzelligen kubischen Epithel ausgekleidet und liegen einzeln, höchstens zu drei oder vier innerhalb eines Gesichtsfeldes schwacher Vergrößerung. Der weitaus größte Teil ist von reichlichen Bindegewebsfasern und spärlichen Bündeln glatter Muskulatur eingenommen. Die auffallendste Veränderung bietet die Gegend des Colliculus seminalis. Die Mündung der Ductus ejaculatorii mit ihren seitlichen Verzweigungen und den benachbarten Prostatadrüsen zeigen hier eine atypische Epithelwucherung, infolge derer sie zu dickwandigen Schläuchen verbreitert sind und öfters unter Verlust des Lumens solide Zellzapfen bilden, die aus kubischen und polygonalen Epithelien zusammengesetzt sind. Wohl infolge der Verdickung und des Verschlusses der Drüsengänge sind die unmittelbar oberhalb davon folgenden Drüsenabschnitte zu einer Gruppe cystischer Hohlräume dilatiert, die mit homogeneosinroten Coagulis gefüllt sind und reichlich Corpora amylacea aufweisen.

Extreme Atrophie, besonders der Kernpartien, eine Trennung in Schalenteil und Kernteil der Drüse ist noch möglich. Bindegewebiger Ersatz der atrophierten drüsigen Partien. Atypische Plattenepithelwucherungen in den Ausführungsgängen und am Colliculus seminalis mit Verschluß und Retentionscystenbildung der Drüsen.

Harnröhre: Atrophie bzw. Hypoplasie, die makroskopisch augenfälliger ist.

Nebenniere: Es fällt auf, daß die Nebennierenrindenzellen durch Bindegewebsstreifen voneinander getrennt sind, die an Dicke die Rindenzellen stellenweise übertreffen. Mit van Gieson lassen sich nicht alle Fasern färben. In der Rinde befinden sich vereinzelt kleine Rundzellenhaufen, in deren Bereiche die Nebennierenzellen geschwunden sind. In diesen Gebieten auch Fibroblastenwucherung und Fettzellen.

Die Nebennierenzellen sind klein und weisen einen sehr schwankenden Lipoidgehalt auf. Während die meisten Zellen lipoidfrei sind, finden sich in die Rinde eingeschaltet ganz kleine bedeutend stärker lipoidhaltige, adenomatöse Rindenknötchen. Diese Knötchen ragen über die Oberfläche nicht hervor. In der Marksubstanz finden sich keine Veränderungen vor.

Schilddrüse: Die Schilddrüse weist einen sehr wechselnden Kolloidgehalt auf, der sich aber an der oberen Grenze des Normalen hält.

Pankreas: Das Pankreas ist nur wenig kadaverös verändert. Die Kerne färben sich meist gut. Das Organ setzt sich aus großen Läppchen zusammen, in die etwas Fettgewebe eindringt. An manchen Stellen cirrhotische Bindegewebswucherungen. Wir haben das Bild einer mittelstarken, herdförmigen Pankreatitis vor uns. Im Bereiche dieser Gebiete sind die Pankreasparenchymzellen infolge Kompression verkleinert und atrophisch. Die LANGERHANS'schen Zellinseln finden sich sehr zahlreich, auffallend stark in der Größe wechselnd, vereinzelt treten Riesenexemplare von Inseln auf, wie sie HANSEMANN bei der interstitiellen Pankreatitis bei Diabetes mellitus beschrieben hat.

Thymus: Die Thymusdrüse besteht zum größten Teil aus Fettgewebe, aber trotz des hohen Alters dieses Falles finden sich charakteristische Thymusläppchen, welche aus lymphoiden Zellen bestehen. An manchen Stellen auch Stränge lymphoiden Gewebes. Vereinzelt kleine dunkle HASSAL'sche Körperchen.

Hypophyse: Die Hypophyse wird in der medialen Sagittalebene auf Paraffinschnitten untersucht, sie zeigt bei Färbung mit Hämatoxylin-Eosin

im Gebiete des Vorderlappens ein regelmäßiges Netzwerk von Stroma, das im allgemeinen nur aus dünnwandigen Kapillaren besteht, aber an manchen Stellen durch Einlagerung von Bindegewebsfasern verdickt ist. Alle diese Kapillaren sind prall mit roten Blutkörperchen gefüllt. Die Follikel sind sehr zellreich, einige von ihnen enthalten auch Kolloidtröpfchen.

Die Verteilung der für die Hypophyse charakteristischen Zellformen weicht vom normalen Bilde erheblich ab; während in den hinteren Partien des Vorderlappens reichlich eosinophile Zellen vorhanden sind, sind sie im vorderen Teil desselben äußerst spärlich. In diesem Gebiete dagegen sieht man basophile große Zellen in mäßiger Anzahl, ferner Hauptzellen, die klein, arm an Protoplasma oder ganz frei von Protoplasma sind und einen rundlichen dunkeln Kern besitzen. Außerdem treten hier besonders, aber auch in den seitlichen Teilen des Vorderlappens, eine große Anzahl ungewöhnlicher, abweichender Zellformen auf, die ebenfalls wie die eosinophilen und basophilen Zellen einen breiten Protoplasmaleib besitzen, von rundlicher, ovaler bis polygonaler Gestalt sind, die aber ein etwas blasser eosinrosa gefärbtes ganz homogenes Protoplasma besitzen und sich durch unscharfe Zellgrenzen auszeichnen.

Im übrigen sind diese Zellen den Eosinophilen durchaus ähnlich und erst spezifische Färbungen zeigen die Unterschiede, die zwischen ihnen und den Eosinophilen bestehen. Als solche wurden nach dem Vorgange von Erdheim und Stumme (vgl. Christeller[1]), die Heidenhain'sche Eisen-Hämatoxylin-Methode und die Modifikation der Mallory'schen Gliafärbung benützt. Zugleich wurden zwei normale Kontrollhypophysen mitgefärbt.

Es zeigte sich hierbei, daß wohl einige gut ausgebildete, granulareiche eosinophile Zellen sich in den hinteren Partien des Vorderlappens fanden, wie es schon die orientierende Eosinfärbung vermuten ließ, daß aber das Gros jener abweichenden Zellen aus ungranulierten Gebilden bestand, die zwar einen gelb-braunen, ins rötliche spielenden Ton bei Mallory-Färbung annahmen und so ihre Verwandtschaft mit den Eosinophilen bewiesen, aber bei beiden Spezialfärbungen vollkommen frei von Granulis waren.

In der Pars intermedia fällt der Reichtum an kolloidgefüllten Cysten auf. Die Bindegewebskapsel enthält ein paar kleine Psammomkörner.

Der Hinterlappen besteht aus einem regelmäßigen, zarten Fasergeflecht mit den gewohnten Zellelementen ohne pathologische Veränderungen.

Wir haben es mit einer histologischen Umwandlung und einer Änderung der zelligen Zusammensetzung zu tun, im Sinne eines Schwundes der chromophilen Elemente des Vorderlappens und Ersatzes durch eine schwach eosinophile, ungranulierte Zellart, die vergleichbar ist mit den sog. Schwangerschaftszellen von Erdheim und Stumme.

Epiphyse: Die Epiphyse besteht zum größten Teil aus erhaltenem Parenchym, dessen Läppchen durch schmale Stromazüge abgegrenzt sind. Der kleinere Teil des Organes ist verödet und von Kalkkörperchen durchsetzt.

---

[1]) Christeller, E., Virchow's Archiv, Bd. 218, 1914.

Knochen (Rippe): Stark verdünnte Corticalis. Im Fettmark wenige Lymphoidzellen. Endochondrales Wachstum nicht mehr vorhanden.

Senile Atrophie und Osteoporose. Keine Apposition.

Mamma: Die Brustdrüse besteht fast ausschließlich aus Bindegewebe und kleinen Fettläppchen. Nur an einer kleinen Stelle ist ein Häufchen von zu atrophischen Follikeln angeordneten Drüsenzellen aufzufinden. Die meisten dieser Drüsen sind ohne Lumen.

Wir haben histologisch das Bild einer vollständig atrophischen männlichen Brustdrüse vor uns.

Haut: Die Epidermis ist außerordentlich verdünnt und bildet ein gestrecktes Band, welches aus einer etwa 3 bis 4 schichtigen Zellage besteht. Diese Zellen sind polygonal, leicht abgeplattet und atrophisch. Eine Unterscheidung nach der Zellform zwischen dem Stratum MALPIGHI und den übrigen Schichten bis zum Stratum corneum hin, ist nicht möglich. In der untersten Zellage sind nirgends Melanin-Pigmentkörnchen vorhanden. Das außen aufliegende Stratum corneum ist etwa ebenso dick, wie die eben beschriebene übrige Epidermis. Zwischen beiden liegt keine Übergangsschicht, insbesondere fehlen die Keratohyalinkörner- und die Eleidinschicht.

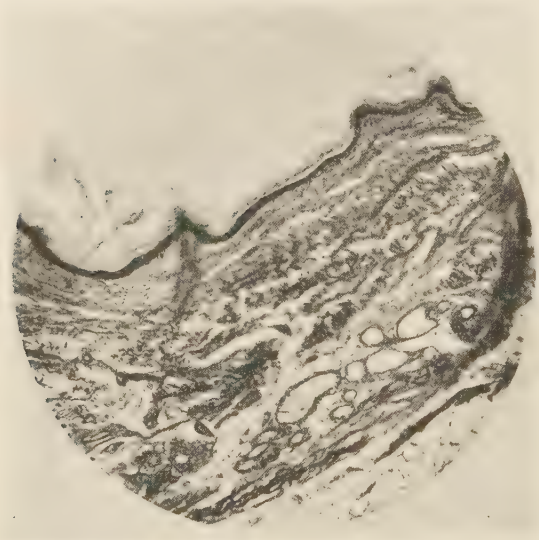

Abb. 3.
Haut (aus der Achselhöhle). Färbung: Elastica. Obj. ZEISS A, ABBÉ ohne Frontlinse, Grünfilter Vergrößerung: 50 : 1.

Gegen die Cutis hin bildet die Epidermis nirgends Zapfen, infolgedessen sind keine Cutispapillen ausgebildet.

In der Cutis überrascht der vollständige Mangel an Talgdrüsen, dagegen sind die Schweißdrüsen reichlich vorhanden, aber verändert. Sie bilden zum Teil Knäuel, welche aus mit dunkeln, hochkubischen Zellen ausgekleideten Kanälchen bestehen. Stellenweise sind diese Kanälchen stark cystisch erweitert und von ganz atrophischen, platten Zellen begrenzt.

Ein wesentliches Interesse bieten die Haare. In den untersuchten Schnitten (über 1 Dtz.) sind nur an einer Stelle zwei Haare nachzuweisen gewesen, diese sind sehr gering an Größe, sie beginnen an der Hautoberfläche mit einer halbkugeligen Ausweitung des Haarfollikel. Auch die Zelllage der äußeren und inneren Haarscheide ist äußerst atrophisch und besteht aus einer 2 bis 3 fachen Zellschicht. Von den Schichten des normalen Haares läßt sich nur der verhornte Haarschaft, die Cuticula und die äußere Wurzelscheide feststellen. Von Anhangsgebilden erkennt man den ganz atrophischen Musculus arrector pili. Die Talgdrüsen scheinen zunächst völlig

zu fehlen, erst bei genauerer Untersuchung entdeckt man direkt über der Haarzwiebel auf dem Längsschnitte je ein knopfförmiges Anhangsgebilde, bedeutend kleiner, als die an und für sich schon atrophische Haarzwiebel, das aus einigen polygonalen, blassen und vakuolären Epithelzellen besteht, welche atrophischen Talgdrüsenzellen gleichen.

Das Zwischengewebe der Cutis ist straffes Bindegewebe, ohne entzündliche Zellanhäufungen, gefäßarm, aber reich an elastischen Fasern.

In der Tela subcutanea reichliche Fettläppchen.

Zweite Beobachtung.

Die Leiche des 55jährigen Bernh. H. wurde mit der Diagnose Bronchopneumonie, Myocarditis, Lungentumor eingeliefert und am 17. X. 1921 obduziert. Anamnestisch ist von Interesse, daß sich der Patient psychisch als Weib fühlte und derartige Angaben aus eigener Initiative machte.

Sektionsprotokoll (Obd. Nr. 1033).

Obduzent: B. Garfunkel

(stark gekürzt, unter Weglassung der unwichtigeren Organbefunde).

Äußeres und Extremitäten: Gewicht der Leiche 75 kg, Länge 1,58 m.

Männliche Leiche in sehr gutem Ernährungszustande. Der Knochenbau ist grazil, das Fettpolster allgemein stark entwickelt, ganz besonders aber in der Gegend des Mons pubis und der Mammae. Beiderseits Cubitus valgus, Genu valgum, Hallux valgus. Die rechte zweite Zehe ist über den Hallux verschoben. Die Behaarung in der Schamgegend ist spärlich, sie setzt sich nicht in die Linea alba fort, ist in der Achselhöhle sehr geringgradig entwickelt, während Brust, Extremitäten, Gesicht und Kinn vollkommen unbehaart sind. An den Wangen finden sich feine Lanugohärchen. Die Kopfbehaarung ist struppig, ziemlich dicht. Die Augenbrauen sind etwas vorspringend, gut behaart. Mongoloider Gesichtsausdruck, die Augenspalten sind etwas schief gestellt und geschlitzt. Zähne fehlen sowohl im Ober- als auch im Unterkiefer vollkommen. Am Hals kein Pomum Adami nachweisbar. Die Schilddrüsen sind nicht palpabel. Hautfarbe blaßgelblich.

Pankreas: Gewicht 60 g, außerordentlich dünn und langgeformt, schon stark kadaverös.

Nebennieren sind beiderseits hochgradig kadaverös.

Hypophyse: Gewicht 710 mg. Die Hypophyse ist deutlich vergrößert, kleinhaselnußgroß.

Geschlechtsorgane: Kleiner 6,5 cm langer Penis. Die Durchmesser des Scrotums betragen 7,5 : 6,0 cm, der Descensus testiculorum ist beiderseits vollständig eingetreten, die Hoden sind aber nur als haselnußgroße Körper zu palpieren, während die Nebenhoden relativ groß erscheinen. Geringgradige Hypospadie.

Pathologisch-anatomische Diagnose: Fehlen des Bartwuchses. Weiblicher Schamhaartypus. Fettansammlung am Mons pubis. Fehlen der Behaarung der Brustgegend. Weibliche, leicht mongoloide Gesichtsbildung. Cubiti valgi und genua valga. Gut entwickeltes Fettpolster. Großer thymischer Fettkörper.

Starke Hypertrophie und Dilatation beider Ventrikel. Sklerotische Verdickung der Aortenklappe und Mitralsegel.

Lunge: Links Obliteration der Pleura. Pleuritische Schwarte. Ausgedehnte Bronchopneumonie beider Lappen. Rechts schwere eitrige Bronchitis. Ausgedehnte bronchopneumonische Herde im Ober- und Unterlappen. Mittellappen frei. Stauungsmilz.

Granularatrophie besonders der rechten Niere. Vakatwucherung des Hilusfettes. An der kleinen Kurvatur, 6 cm vom Ösophagusende, schmierig belegter Defekt der Magenschleimhaut. Muskatnußähnliche Zeichnung der Leber. Gallenwege ohne Besonderheiten. Kadaveröses Pankreas. Nebennieren hochgradig kadaverös. Samenblasen sehr klein. Blase ohne Besonderheiten. Hoden außerordentlich klein, hochgradige Atrophie. Geringe Hyperämie der Pia.

Hauptkrankheit: Eunuchoidismus. Ulcus pepticum ventriculi.

Todesursache: Ausgedehnte Bronchopneumonie. Dilatation des rechten Ventrikels.

Die Konservierung der Organe und Präparation des Skelettes geschah wie im vorigen Falle. Wir beginnen mit der makroskopischen Beschreibung:

Genitalapparat.

Hoden: 1,8:1,4:0,7 cm, Nebenhoden 2,3:1,0:0,8 cm. Der eine Hoden und Nebenhoden ist mit den gesamten Hüllen im Zusammenhang mit dem Vas deferens und Plexus pampiniformis herauspräpariert. Der Hoden ist von weißbläulicher Färbung, derb elastischer Konsistenz, gegen den Nebenhoden scharf abgegrenzt, welcher ihm aufliegt ohne ihn zu umfassen. Trotzdem erscheint auch hier der Nebenhoden relativ vergrößert.

Prostata ist undeutlich abgegrenzt, läßt keine typische Form erkennen, erscheint vielmehr als Wulst von höchstens 1 cm Durchmesser zu beiden Seiten des Colliculus seminalis. Auf Schnitt derb fibröses weißliches teils bräunliches Gewebe.

Samenblasen 4,0 cm lang, 0,5 cm breit, von glatter Oberfläche.

Vasa deferentia zeigen etwas verkleinerten Querschnitt.

Becken.

Das Becken von weiblicher Form, mit stumpfem Angulus pubis.

Beckenmasse am mazerierten Skelett gemessen:

1.	Querdurchmesser zwischen den inneren Bändern der Darmbeinkämme	25 cm
2.	Querdurchmesser zwischen den Spinae ant. sup. der Darmbeinkämme	20 „
3.	Conjugata vera	8,5 „
4.	Größter Querdurchmesser	13 cm
5.	Conjugata diagonalis	10 „
6.	Rechter schräger Durchmesser	11 „
7.	Linker „ „	11 „

Beckenweite:

8. Gerader Durchmesser von der Vereinigung zwischen 2. und 3. Kreuzbeinwirbel zur Mitte der hinteren Fläche der Symphyse 11 cm

Beckenenge:

9. Gerader Durchmesser von der Spitze des Kreuzbeines bis zum Scheitel des Arcus pubis 10 „

Beckenausgang:

10. Gerader Durchmesser von der Spitze des Steißbeins bis zum Lig. arcuatum 8 „

Halsorgane.

Thyreoidea von auffallend geringer Größe, blaßviolett, von glatter Oberfläche. Die Maße des stärker entwickelten rechten Lappens betragen 4 : 2,6 : 1,6 cm, die des linken Lappens betragen 3,5 : 2,5 : 0,5 cm. Die beiden Lappen werden durch einen schwach entwickelten Isthmus verbunden, ein Processus pyramidalis ist nicht ausgebildet. Das rechte obere Epithelkörperchen ist blaßgelblich, 0,6 : 0,3 cm groß, das linke obere länglicher gebaut von blaßweißer Farbe, 0,9 : 0,4 cm. Das rechte untere Epithelkörperchen von rötlicher Farbe, 0,9 : 0,6 : 0,4 cm. Das linke untere Epithelkörperchen wurde zur mikroskopischen Untersuchung entfernt. Die Formation des Kehlkopfes macht den Eindruck eines weiblichen oder kindlichen Organes. Die Thyreoidknorpel treffen sich in sehr stumpfem Winkel. Keine Ausbildung des Pomum Adami. Der Kehldeckel ist schwach entwickelt, die Stimmbänder sind zart, von weißer Farbe und geringer Länge.

Ergebnisse der mikroskopischen Untersuchung.

Hoden: Der Hoden ist von einer sehr breiten, derben Bindegewebskapsel umschlossen, eine Abteilung in einzelne Bezirke ist noch durch den Verlauf der Blutgefäße erkennbar, welche die Mitte des Organes durchqueren. Zwischen ihnen befinden sich regellos die Reste der Hodenkanälchen. Hält man sich zunächst an die noch am besten erhaltenen Kanälchen, so bemerkt man in diesen ein etwa 2 bis 3 schichtiges Epithel, bestehend aus gleichmäßigen kubischen oder ovalen Zellen, welche keine Differenzierung in spermiogenetische Entwicklungsstadien aufweisen. In manchen Kanälchen zeigen sich nur einschichtige Epithelien, nirgends Mitosen. Das Lumen der meisten Kanälchen ist spaltförmig, andere sind vollständig verschlossen. Viele derselben sind von einer hyalinverdickten, breiten Membrana propria umgeben. Kanälchen, wie die geschilderten finden sich herdförmig in einigen Dutzend Exemplaren nur an wenigen Stellen. Der weitaus größere Teil der Hodenmasse dagegen ist von Kanälchen gebildet, welche jeden Epithelbelag vollständig verloren haben. Sie sind in vollkommen hyaline, blaße homogene Massen umgewandelt, zwischen denen die Grenze nur durch zarte Bindegewebszüge gebildet wird. Die Masse färbt sich mit Hämatoxylin ganz blaßbläulich, mit van Gieson hellrosa. Des weiteren sieht man von normalen Hodenbestandteilen sehr wenige Leydig'sche Zwischenzellen, die ganz vereinzelt zwischen den Hodenkanälchen liegen und nur mit Mühe auffindbar sind. Nur an einer Stelle, ganz in der Nähe eines Bezirkes relativ noch gut erhaltener Hodenkanälchen treten sie in größeren Mengen, gruppenförmig auf und bilden hier schon zwei mit bloßem Auge als winzige Knötchen erkenn-

bare Haufen zwischen den Kanälchen und Gefäßen. Die einzelnen Zwischenzellen sind groß polygonal und enthalten reichlich Protoplasma. Diese Stelle ist von besonders reichlichen, kleinen Kapillaren durchzogen.

Besonders auffallend ist es, daß der Hoden vielfach entzündliche Zellenanhäufungen enthält; diese liegen als Streifen und kleine Gruppen zwischen den Kanälchen und besonders subkapsulär und bestehen aus Lymphocyten und Plasmazellen, denen nur ganz wenige gelapptkernige Zellen beigemischt sind. Zwischen den Hodenkanälchen bzw. ihren Resten befinden sich besonders in der Peripherie des Hodens und gerade dort, wo die Hodenkanälchen noch nicht vollkommen degeneriert sind, unregelmäßige Haufen und Nester von Zellen, die durch ihren gelappten Kern, ihre Größe und Protoplasmaform als Leukocyten erkennbar sind; zum Teil befinden sich auch Lymphocyten darunter. Es handelt sich also um entzündliche Infiltrate, und hiermit steht wohl im Zusammenhange, daß auch der geronnene Inhalt der größeren den Hoden durchziehende Blutgefäße sehr reich an Leukocyten ist.

Zusammenfassung. Extreme Atrophie des Hodens mit hyaliner Degeneration der Kanälchen. Geringe Ausbildung der Zwischenzellen. Knötchenförmige zirkumskripte Zwischenzellenhyperplasie. Ferner Reste chronischer, interstitieller Orchitis ohne Anhaltspunkte für deren Spezifität. Wahrscheinlich entzündliche Atrophie, keine primäre Mißbildung.

Nebenhoden: Im Gegensatz zu der Zerstörung des Hauptorganes sind der Nebenhoden und die Ausführungsgänge nur wenig verändert. Die Nebenhodenkanälchen zeigen guterhaltenes, mehrschichtiges Flimmerepithel. Stellenweise zeigen kleinere, verengte Kanälchen nur einschichtiges Epithel. Spermien oder Reste von solchen sind nirgends in der Epididymis.

Die Samenblasen sind auffallend verkleinert, ihre verdickte Wand besteht aus Bindegewebe und Muskelfasern. Das stark verringerte Lumen zeigt reichliche Buchten. Die Auskleidung mit flachen, kubischen Zellen ist regelmäßig einschichtig.

Hochgradige gleichmäßige Atrophie.

Das Vas deferens weist geringgradige fibröse Atrophie auf.

Prostata: Die Innenfläche des stark verkleinerten Organes ist vom geschichteten Plattenepithel der Urethra überzogen. Die Drüse besteht größtenteils aus Bindegewebe und Muskelfasern, deren Bündel die spärlichen Drüsenschläuche umschließen. In der Gegend des Colliculus seminalis weisen diese Drüsen mehr Fältelungen auf, die reichlich Corpora amylacea enthalten. Das Epithel ist überall einschichtig, zylindrisch.

Einfache Atrophie, besonders des glandulären Teiles.

Nebennieren: Die Nebennierenrinde ist sehr schmal, langgestreckt. An mehreren Stellen der ausgewählten Durchschnitte findet sich die Schichtung knotenförmig verworfen, ohne daß es zur Bildung eines wirklich abgekapselten Adenoms gekommen wäre. Die Rindenzellen enthalten nur herdweise größere Mengen von Lipoidtropfen, wohl etwa die Hälfte ist lipoidfrei. Marksubstanz kadaverös erweicht.

Lipoidarme, etwas atrophische bzw. hypoplastische Nebenniere.

Pankreas: Das Organ zeigt regelmäßige Läppchenbildung. Bei VAN GIESON-Färbung keine Bindegewebsvermehrung festzustellen. Über den Zustand des Parenchyms und der LANGERHANS'schen Zellinseln kann man sich infolge

der erheblichen postmortalen Veränderungen kein zuverlässiges Urteil mehr bilden.

Die Thymusdrüse besteht aus einem Gemisch von Drüsenkörper und Fettgewebe. Schätzungsweise kommen dem Drüsengewebe $^1/_{10}$, den Fettläppchen $^9/_{10}$ der Gesamtfläche zu. Die streifenförmig ins Fettgewebe eingelagerte Thymussubstanz verdickt sich oft zu breiteren, knotigen Drüsenmassen, in denen noch Thymusmarksubstanz mit reichlichen HASSAL'schen Körperchen vorhanden ist. Die Umgebung derselben, sowie die langen Thymusstränge sind fast ausschließlich von lymphoidzelliger Thymusrinde gebildet.

Hypophyse. Schnittführung und Färbetechnik wie im vorhergehenden Fall, auch die spezifischen Methoden zur Granulafärbung wurden angewendet.

Das Stroma besteht aus Kapillaren. Keine bindegewebigen Verdickungen. Die den Follikel zusammensetzenden Zellen neigen etwas mehr zum normalen Bilde, als im ersten Falle. Man sieht reichlich eosinophil und basophil gekörnte Zellelemente, sowie Hauptzellen, die manchmal ganze Follikel selbständig ausfüllen. Des öfteren sind auch kolloidhaltige Follikel sichtbar. Die oben erwähnten abnormen Zellarten sind auch in dieser Hypophyse vertreten. Ihre Zahl ist allerdings erheblich geringer, doch kann man sie in den meisten Follikeln erblicken und zwar zeigen sie dieselben Eigentümlichkeiten der ovalen oder polygonalen Form, der den eosinophilen Zellen nur wenig nachgebenden Größe, der verminderten Eosinfärbbarkeit ihres Protoplasmas und des fast vollkommenen Fehlens von Granulis.

Im Hinterlappen und der Pars intermedia sind keine Veränderungen nachzuweisen.

Wir haben es in dieser Hypophyse mit einer histologischen Umwandlung zu tun, die durchaus derjenigen des ersten Falles entspricht, allerdings in einem weniger vorgeschrittenen Stadium. Es sind reichlich granulierte Elemente anzutreffen. Als pathologischer Befund ist das Vorhandensein der bereits gekennzeichneten „Übergangszellen" zu registrieren, die den sog. „Schwangerschaftszellen" (ERDHEIM und STUMME [1])) entsprechen.

Epiphyse: Die Epiphyse zeigt deutlich Läppchenanordnung. Das Stroma ist reichlich kapillarenhaltig und nirgends bindegewebig verdickt. Eingestreut in dem zellreichen Parenchym liegen einzelne maulbeerförmige Kalkkugelkonkremente.

Mamma: besteht aus einer breiten, bindegewebigen Grundlage sehr kernarmer Fasern, dazwischen finden sich nur ganz vereinzelt Epithelschläuche, welche den Charakter von Ausführungsgängen aufweisen. In deren Umgebung vereinzelte Rundzellenhäufchen. Drüsenalveolen sind nirgends sichtbar. Elastische Fasern äußerst spärlich.

Atrophische männliche Mamma mit Bindegewebswucherung.

Haut (aus der Achselhöhle): Die Haut ist stark gerunzelt. Von der Epidermis gehen reichliche Zapfen in die Cutis. Verbreiterung der Hornschicht. Die Cutis in ihrem ganzen Umfange von derben Bindegewebszügen eingenommen. Die Anhangsgebilde außerordentlich reduziert. Relativ am besten erhalten sind die Schweißdrüsen. Vereinzelt nur einige Haare, die von ganz winzigen Talgdrüsenknötchen begleitet sind.

---

[1]) ERDHEIM und STUMME, Ziegler's Beiträge, Bd. 46, 1909.

Leichte Hyperkeratose: Reduktion der Haare und besonders der Talgdrüsen.

Zusammenfassende Besprechung der Befunde.

Die beobachteten Fälle zeigen die beiden Typen des eunuchoiden Krankheitsbildes mit ihren vielen gemeinsamen, aber doch in wesentlichen Punkten grundsätzlich verschiedenen symptomatischen Erscheinungen. Der erst beschriebene Fall Wilh. D. mit seiner hochgradigen Disproportion, den langen Extremitätenknochen, dem bei der übrigen Magerkeit des Individuums auffallenden typisch lokalisierten Fettansatz, steht als charakteristisches Beispiel von kongenitalem hochwüchsigem Eunuchoidismus dem Falle Bernh. H. gegenüber, der zum eunuchoiden Fettwuchs gerechnet werden muß. Die hervorspringenden Jochbogen und geschlitzten Augen erinnern an Mongolismus und der zweite Fall bildet mit seinem diffusen Fettpolster ein Paradigma für den unseres Erachtens von der ersten Form grundsätzlich verschiedenen Habitus des erworbenen Eunuchoidismus.

Die Fälle wiesen für beide Formen charakteristische, sich unterscheidende Befunde auf.

Befunde an einzelnen Organen.

Genitalapparat: Wir haben es in unserer ersten Beobachtung mit einem Genitalapparat zu tun, der zweifellos das Produkt einer Entwicklungshemmung ist, sich aber, was die äußeren Genitalien betrifft, trotz aller Ähnlichkeit vom rein infantilen Zustande dadurch unterscheidet, daß wir es hier mit einer, wenn auch von der Norm abweichenden Behaarung der Schamgegend zu tun haben. Die Behaarung ist eine sehr feine, das Einzelhaar ist weder als Lanugo- noch als reifes Normalhaar zu bezeichnen und unterscheidet sich von den zwar dünngesäten, aber im einzelnen kräftiger gebauten entsprechenden Haaren des zweiten Falles. Die Genitalhypoplasie ist im ersten Falle eine sehr hochgradige, die außerordentlich kleinen im Descensus zurückgebliebenen Hoden bestehen aus einer bindegewebigen Masse, in denen der generative Hodenanteil stellenweise angedeutet erscheint, während vom interstitiellen nichts nachgewiesen werden kann. Dieser Befund stimmt mit den von Duckworth [1]), Tandler und Grosz [2]) von Etienne, Jeandelize und Richon [3]) erhobenen Befunden im wesentlichen überein. Krisch [4])

[1]) Duckworth, W. L. H., Journ. of anat. and physiol., Bd. 41, 1907.

[2]) Tandler u. Grosz, Die biologischen Grundlagen der sekundären Geschlechtscharaktere. Springer 1913.

[3]) Etienne, Jeandelize et Richon, Compt. rend. soc. biol., Bd. 62, 1907.

[4]) Krisch, H., Deutsche med. Wochenschr. 1918, S. 615.

erwähnt einen Sektionsbericht Fränkel's über einen Eunuchoiden, bei dem Kaffeebohnen-große Hoden von fetalem Bau beschrieben werden. Auch Champy [1]) beschreibt in seinem Bericht „Sur la structure du testicule d'un homme de 57 ans, présentant les caractères d'un castrat" in embryonalem Zustande stehen gebliebene Samenzellen, die zum Teil auf Grund eines regressiven Prozesses vollständig zugrunde gegangen waren. Wenn auch die Veränderungen in unserem ersten Falle viel zu weitgehende sind, um noch einzelne Stadien von Samenzellen zu unterscheiden, so muß man doch auf Grund des absoluten Fehlens irgendwelcher Entzündungsreste des gleichzeitigen Ausbleibens des Descensus und der gleichartigen einheitlichen Struktur beider Organe, die Annahme machen, daß es sich um eine embryonale Mißbildung handelt. Die Ätiologie derselben bleibt allerdings ungeklärt. Wir haben es also in diesem Falle mit einem kongenitalen Eunuchoidismus zu tun.

Einen wesentlich anderartigen Befund bietet das Genitale des zweiten Falles. Die kleinen Testes sind vollkommen deszendiert, der Penis ist gegen die Norm stark verkleinert, aber nicht in dem Maße, wie im ersten Falle. Man hat den Eindruck, das Produkt eines Rückbildungsprozesses und nicht einer Entwicklungshemmung vor sich zu haben. Auch hier weist das histologische Bild der Hoden keine entfernte Ähnlichkeit mit der normalen Struktur auf, unterscheidet sich aber von dem vorher beschriebenen Falle durch ein starkes Hervortreten der hyalinen Degeneration, das Vorhandensein von Entzündungsresiduen und Zwischenzellen. Das Vorkommen von Zwischenzellen ist in keiner der erwähnten Publikationen beobachtet worden. Auch in unserem Falle waren sie nur an einer Stelle, hier allerdings in knötchenförmiger hyperplastischer Anhäufung nachzuweisen. Neuerdings hat Gruber [2]) einen Fall mit reichlichen Zwischenzellen gesehen, und beim eunuchoiden Kaninchen sind angeblich unterentwickelte Zwischenzellen gefunden worden (Al. Lipschütz [3]), Bormann, Wagner). Möglicherweise bietet das Vorkommen von Zwischenzellen ein Unterschiedsmerkmal zwischen kongenitalem und erworbenem Eunuchoidismus.

Auffallend übereinstimmend ist der mikroskopische Nebenhodenbefund (Obd. Nr. 431) mit dem Duckworth'schen Falle. Es finden sich in beiden Fällen dickwandige Kanälchen mit feinem Lumen und bindegewebiger Ersatzwucherung. Der Nebenhoden des zweiten Falles zeigt dagegen annähernd normale Struktur. Aber sowohl hier wie dort ist die relative Größe der Nebenhoden eine auffallende. Bemerkenswert ist die nur an dem rechten Nebenhoden des ersten Falles nachzuweisende Lappenbildung desselben. Das Organ wich sowohl in der Form

[1]) Champy, Compt. rend. 1907, I.
[2]) Gruber, Münchener med. Wochenschr. 1922, 11.
[3]) Lipschütz, Deutsche med. Wochenschr. 1922, 10.

von demjenigen der anderen Seite bedeutend ab, als auch durch seine unverhältnismäßige Größe.

Ein wesentliches Interesse bieten die Prostatabefunde, das Organ, das in beiden Fällen in seiner üblichen Form überhaupt nicht nachweisbar war, zeigte neben der hochgradigen Atrophie, im Falle Wilh. D., atypische Plattenepithelwucherungen und es wäre möglich, daß sowohl diese, wie auch die Wucherung der Epithelien im Samenleiter auf einer Mißbildungsbasis beruhen. Sieht man ein größeres Material normaler und hypertrophischer Prostatae auf solche Plattenepithelwucherungen der Ausführungsgänge hin durch, so kann man allerdings konstatieren, daß auch sonst gelegentlich solche Epithelproliferationen vorkommen, die vielleicht durch entzündliche Prozesse, Funktionsstörungen oder dergleichen bedingt sind, die aber auch in diesen Fällen Folgen einer Mißbildung sein könnten. In unserem Falle könnten diese atypischen Wucherungen der Prostataausführungsgänge als eine solche, wenn auch für den Eunuchoidismus nicht spezifische Folge einer Neigung zu geschwulstähnlichen Wucherungen gedeutet werden.

Pick[1]) weist nämlich beim Hermaphroditismus auf die Neigung zu Neubildungen im Bereiche des Genitalapparates hin und die Pathologie der männlichen Keimdrüse bietet uns Beispiele von Wucherungs- und Neubildungsprozessen, welche sicher auf dieser Basis beruhen (Hedinger[2])).

Mitteilungen über Neubildungen der Prostata Eunuchoider liegen in den spärlichen diesbezüglichen Berichten nicht vor, dagegen wird die hochgradige Atrophie derselben meist hervorgehoben (Griffith, Jeandelize und Richon), in einem Falle soll die Prostata vollkommen gefehlt haben (Fränkel).

Das Vorkommen von atypischen Epithelwucherungen auf einer Mißbildungsbasis wurde unsere Ansicht von der kongenitalen Ätiologie dieses Falles auch von dieser Seite stützen und da es bisher noch niemals beobachtet wurde, legen wir auf diese Feststellung besonderen Wert. Auch das Fehlen von Samenblase und linkem Vas deferens im Falle Jeandelize und Richon weist auf Hemmungsmißbildung hin. — In unseren Fällen wiesen Samenblasen und Samenleiter hochgradige Atrophie auf.

Innersekretorische Organe: Krisch erwähnt, daß im Fränkel'schen Falle die Drüsen mit innerer Sekretion im wesentlichen unverändert gewesen seien und nur der Hoden hochgradig veränderte Befunde ergeben habe. In den weiter vorliegenden Obduktionsberichten beschränken sich die histologischen Untersuchungen auf das Genitale. So sind wir bezüglich der übrigen endokrinen Drüsen Eunuchoider leider

[1]) Pick, Berliner klin. Wochenschr. 1905, 17, S. 502.

[2]) Hedinger, Zeitschr. f. angew. Anat. u. Konstitutionslehre, Bd. 7, H. 1/2, 1920.

nicht in der Lage, anderweitige mikroskopisch kontrollierte Befunde zum Vergleich heranzuziehen.

Die in beiden Fällen hypoplastischen Nebennieren wiesen außer einer Neigung zur Adenombildung und bindegewebigen Abkapselungen im ersten Falle keine weiteren Besonderheiten auf. Dagegen waren die Schilddrüsen abnorm klein und in keinem Falle zu palpieren, was auch bei Skopzen und anderen Kastraten angegeben wird (Walter Koch). Der mikroskopische Befund war abgesehen von einem beträchtlichen Kolloidgehalt normal. — Zu erwähnen sind die bedeutend vergrößerten Langerhans'schen Inseln im stark atrophischen Pankreas des ersten Falles, ferner die Persistenz von guterhaltenem Thymusgewebe in beiden Fällen.

Die vorgefundene Hypoplasie der Hypophyse des eunuchoiden Höhenwuchses, sowie die im Gegensatz dazu erhebliche Hypertrophie im Falle mit Fettwuchs möchten wir als für die beiden Formen des eunuchoiden Krankheitsbildes charakteristische Unterscheidungsmerkmale auffassen. Die Hypophyse von Kastraten erwies sich nach Jutaka Kon [1]) der Norm gegenüber als größer und schwerer und steht mit ihrer Hypertrophie derjenigen des eunuchoiden Fettwuchses nahe, wie sich diese Übereinstimmung auch in den übrigen klinischen Symptomen, im Gegensatz zum eunuchoiden Hochwuchs zeigt. Auf die von der Norm abweichenden Zellbefunde werden wir später eingehen. Besonders bedauerlich ist es, daß bei allen in der Literatur genannten obduzierten Eunuchoiden, die wir vorfanden, eine Hypophysenuntersuchung unterlassen worden ist.

Bei einem Falle von hypophysärer Kachexie, der für die Beurteilung der Rolle, welche die Hypophyse beim Eunuchoiden spielt, ein gewisses Interesse bietet, erwies sich der drüsige Anteil der Hypophyse durch eine bindegewebige Masse ersetzt (E. Fränkel), während der nervöse intakt war. Eine mikroskopische Untersuchung wurde nicht ausgeführt. Der Fall wies ein vollkommenes Fehlen der Achsel- und Schamhaare auf und zeigte das Symptom der Zahnlosigkeit, auf das beim Eunuchoidismus besonders Sterling hingewiesen hat. Auch unsere Fälle stimmen darin überein. So wies auch der erst 55jährige Bernh. H. vollkommene Zahnlosigkeit auf und trug ein Gebiß.

Die übrigen innersekretorischen Organe, insbesondere die Zirbeldrüsen, boten keine Veränderungen dar, allerdings erwiesen sich die Involutionserscheinungen der Zirbel im Verhältnis zum Alter der Fälle als äußerst geringgradig.

Sekundäre Geschlechtsmerkmale: Da, im Gegensatz zur mangelnden Behaarung der übrigen Körperteile, beim Eunuchoidismus eine auffallend verstärkte Kopfbehaarung vorhanden ist, deren Erwähnung

[1]) Jutaka Kon, Ziegler's Beiträge, Bd. 44, 1909.

meist vernachlässigt wird, so gibt der gebräuchliche Ausdruck „Hypotrichose“ das Bild nicht genügend wieder und wir bezeichnen daher die Behaarungsanomalien desselben zusammenfassend als Dystrichosis. Als sekundäres Geschlechtsmerkmal im weiteren Sinne verdient der in beiden Fällen kleine und zart geformte Kehlkopf hervorgehoben zu werden, mit dem in einem Falle ganz geringen, im andern gar nicht vorspringenden Adamsapfel, sowie dem Fehlen jeder Verknöcherung. Die auf Grund von Fettablagerung und Bindegewebswucherung besonders im zweiten Falle äußerlich weiblich aussehenden Brustdrüsen erwiesen sich mikroskopisch als vollkommen atrophische Organe.

Übrige Organe: Besonderes Interesse verdient die für den eunuchoiden Höhenwuchs schon erwähnte, charakteristische Disproportion des Skelettes. Im Hinblick auf die Rolle, welche der Hypophyse dabei zukommt, ist es nicht uninteressant zu vergleichen, daß beim hypophysären Zwergwuchs das genau umgekehrte Disproportionsverhältnis auftritt, nämlich ein Überwiegen der Oberlänge gegenüber der Unterlänge (Biedl). Was die Schädelveränderungen anbelangt, so erscheint die Persistenz der Schädelnähte weniger als Zeichen eines etwa noch fortschreitenden Wachstums, sondern ist vielmehr als infantilistische Entwicklungshemmung zu deuten, zumal die neueren Untersuchungen von Thoma, Loeschcke und Weinoldt [1]) gezeigt haben, daß das Randwachstum in den Nähten der Schädelknochen gegenüber dem interstitiellen und Flächenwachstum eine nur ganz geringfügige Rolle spielt. An dieser Stelle möchten wir nochmals auf die im mikroskopischen Teil des ersten Falles geschilderten weitgehenden Hautveränderungen hinweisen.

Bestätigende Befunde.

1. Extreme Hypoplasie bzw. Atrophie der Hoden, bei relativer Größe der Nebenhoden, in beiden Fällen.
2. Doppelseitiger Kryptorchismus (im ersten Falle).
3. Vollständige Zerstörung des generativen Hodenanteils beim vollkommenen Fehlen von Zwischenzellen (im ersten Falle).
4. Vollständige Zerstörung des generativen Hodenanteils bei Vorhandensein von veränderten Zwischenzellen (im zweiten Falle).
5. Hochgradige Hypoplasie bzw. Atrophie der Prostata.
6. Hochgradige Hypoplasie bzw. Atrophie der Samenblasen und der Samenleiter.
7. Atrophie der bedeutend verlängerten Röhrenknochen.
8. Skoliosenbildung der Lumbalwirbelsäule und Beckenveränderungen.
9. Hypoplasie bzw. Atrophie der Schilddrüse.

---

[1]) Loeschcke u. Weinoldt, Ziegler's Beiträge, Bd. 70, H. 3.

10. Das häufige Vorkommen von Apoplexia cerebri als Todesursache Eunuchoider ist uns aufgefallen, ob es sich um ein zufälliges Zusammentreffen handelt, sei dahingestellt.

Neue Befunde.

Als neue, bei Eunuchoidismus noch nicht beschriebene Befunde, können wir kurz zusammengefaßt anführen:

1. Das Vorkommen von Übergangszellen in der Hypophyse, welche den Schwangerschaftszellen Erdheim und Stummes ähnlich sind.
2. Hypoplasie der Hypophyse beim eunuchoiden Hochwuchs.
3. Hypertrophie der Hypophyse beim eunuchoiden Fettwuchs.
4. Bildung atypischer Epithelwucherungen in der Prostata und im Bereiche des Urogenitalapparates.
5. Hochgradige Hypoplasie des Pankreas mit gleichzeitigem Auftreten von Langerhans'schen Riesenzellinseln (im ersten Falle).
6. Knochennahtpersistenz am Schädel.
7. Hypoplasie bzw. Atrophie der Nebennieren.
8. Atrophie und Bindegewebsvermehrung der leicht gynäkomastischen Brustdrüse (in beiden Fällen).
9. Atrophie der Haut, besonders des Papillarkörpers und Fehlen der Haare (Achselhöhle) und deren Anhangsgebilde.
10. Hinweis auf die Behaarungsanomalien, die wir unter dem Namen Dystrichosis zusammengefaßt haben.

Auf Grund der erhobenen Befunde stellen wir fest, daß die Existenzberechtigung des Eunuchoidismus als selbständiges, wohlabgegrenztes Krankheitsbild, im wesentlichen biglandulären Ursprungs erwiesen ist. Inwieweit diese Befunde unsere Stellungnahme zu den bisher bestehenden Theorien über die Pathogenese des Eunuchoidismus beeinflussen, sei im nächsten Kapitel erörtert.

Zur Pathogenese des Eunuchoidismus.

Die Wichtigkeit der anatomischen Feststellung tritt jetzt zur Genüge hervor. Die von uns ausgeführten Untersuchungen ergeben mancherlei neue Gesichtspunkte zur Pathogenese des Krankheitsbildes. Es sind dies die ersten auch histologisch genauer untersuchten Fälle, die wir den nachfolgenden Erörterungen zugrunde legen. Wenn wir daher der Pathogenese des vorliegenden Krankheitsbildes nähertreten wollen, so müssen wir zunächst feststellen, daß wir nach den heute feststehenden Tatsachen berechtigt sind, die pathologisch-anatomischen Grundlagen desselben im Bereiche des endokrinen Apparates zu suchen. Es handelt sich also im folgenden darum, zu untersuchen, in welchem Maße und in welcher Ausdehnung derselbe als Sitz der primären Erkrankung in Betracht kommt.

Daß es sich um eine gleichmäßige Affektion der gesamten Drüsen mit innerer Sekretion handelt, müssen wir auf Grund unserer histologischen Befunde ablehnen, ebenso die Auffassung einer pluriglandulären Erkrankung in dem Sinne, daß auf das primäre Ergriffensein einer Drüse beliebige andere gleichmäßig korrelativ erkranken, oder daß eine beliebige Anzahl derselben gleichzeitig parallel primär erkrankt. Auch die auf den ersten Blick am meisten wahrscheinliche Hypothese, das Krankheitsbild auf eine ausschließlich primäre Erkrankung der Keimdrüsen zurückzuführen, hält auf Grund unserer histologischen Befunde einer eingehenden Kritik nicht stand. Sterling erwähnt, daß die in seltenen Fällen von Eunuchoidismus durch das Röntgenogramm nachgewiesene Aplasie der Sella turcica „beweise", daß wir es in einigen Fällen von Eunuchoidismus mit embryonalen Erkrankungen zu tun haben, welche auf einer Entwicklungshemmung nicht einer einzelnen, sondern einer ganzen Reihe von Drüsen mit innerer Sekretion beruht. Wenn wir auch die röntgenographisch festgestellte Aplasie der Sella turcica nicht unbedingt als absoluten Beweis bewerten können, so sind wir doch auf anderem Wege zu einem ähnlichen Schluß gekommen und sind zur Ansicht gelangt, daß wir den Eunuchoidismus auf eine Entwicklungshemmung nicht einer einzelnen, aber auch nicht einer ganzen Reihe von Drüsen mit innerer Sekretion zurückführen müssen, sondern auf die Affektion zweier ganz bestimmter in jedem Falle histologisch deutlich veränderter Drüsen, nämlich der Keimdrüse und der Hypophyse.

Nach der Mehrzahl der Autoren sind primär nur die Keimdrüsen befallen. Natürlich ist die Möglichkeit gegeben, die Hypophysenveränderungen als sekundäre, in Abhängigkeit von den Keimdrüsen entstandene Erscheinung aufzufassen, wir möchten aber darauf hinweisen, daß nichts vorliegt, was als zwingender Beweis für diesen Zusammenhang gelten könnte. Die primäre Hypophysenerkrankung könnte ebensogut die sekundären Keimdrüsenerscheinungen hervorrufen. Der Fall von sexuellem Infantilismus bei Hypophysistumor (Cushing), der von Bartels beschriebene Fall von kleinfingergroßem Penis, kaum sichtbarer Behaarung, einem Hoden im Leistenkanal, bei Hypophysenepitheliom u. a. sprechen durchaus für diese Möglichkeit. Die Tatsache, daß die Exstirpation der Hypophyse eine Hypoplasie der Hoden zur Folge hat (Biedl) und nachgewiesene funktionelle Hypophysen-Keimdrüsen-Beziehungen (von Cyon) sind geeignet, die Hypothese einer primären Hypophysenerkrankung erheblich zu stützen.

Wenn wir auch nicht so weit gehen, das Krankheitsbild auf eine ausschließlich primäre Entwicklungshemmung und Erkrankung der Hypophyse zurückzuführen, so müssen wir doch feststellen, daß die allgemein angenommene Hypothese einer isolierten primären Keimdrüsenerkrankung nach unseren Befunden keineswegs unerschütterlich feststeht. Auch

experimentell ist es gelungen, bei Hunden die Symptome der Fettsucht, des Hypogenitalismus und Infantilismus durch Exstirpation der Hypophyse zu erzeugen (Aschner, Cushing) und sogar sekundäre Geschlechtsmerkmale des reifen Tieres zu beeinflussen. Diese Tiere entsprachen allerdings eher dem Fröhlich'schen Typus der Dystrophie (zitiert nach Pick). Das Zurückbleiben im Körperwachstum unterscheidet sie vom eunuchoiden Wachstum, welches sowohl von akromegalen abweicht, als auch neben anderen Merkmalen zur Abgrenzung gegen die Dystrophia adiposo-genitalis herangezogen werden kann.

Wir sind uns auch bewußt, daß bei der weitgehenden gegenseitigen Beeinflussung der innersekretorischen Drüsen sekundäre Veränderungen verschiedensten Grades bei allen möglichen Drüsen auftreten können und daß diese Tatsache für eine Beurteilung die Möglichkeit von Fehlerquellen bietet. Wir sahen auch in unseren Fällen solche Erscheinungen. Die auffallend verkleinerten Schilddrüsen, die außerordentliche Hypertrophie der Langerhans'schen Zellinseln, welche nach dem Bericht der russisch-pathologischen Gesellschaft in St. Petersburg 1920 von E. Kanewskaja auch bei kastrierten Tieren neuerdings wieder nachgewiesen wurde, sind gewiß keine Zufallsbefunde. Das Vorkommen von „recht großen Zellinseln" im Pankreas wird auch in Fällen von Dystrophia adip.-genit. hervorgehoben (Gottlieb, Rössle). Andere innersekretorische Drüsen dagegen zeigten wiederum das normale Bild.

Wenn wir uns aber bei der Beurteilung der histologischen Befunde nicht ins Uferlose verlieren wollen, so müssen wir die hochgradig veränderte Keimdrüse und Hypophyse im Zusammenhang mit den klinischen Erscheinungen beurteilen und sie auf Grund des pathologisch-anatomischen Befundes als die essentiell affizierten innersekretorischen Drüsen den sekundär beeinflußten entgegenstellen.

Wir haben nun noch die Frage aufzuwerfen, wann der pathologische Prozeß einsetzt und welcher Art er ist. In den Fällen von echtem Eunuchoidismus handelt es sich wohl um einen sehr frühzeitig einsetzenden Prozeß konstitutionell-degenerativer Art, welcher zu einer Entwicklungshemmung der Keimdrüse und Hypophyse führt. Das häufige Unterbleiben des Descensus testiculorum beim eunuchoiden Höhenwuchs bietet einen bemerkenswerten Hinweis auf die frühzeitige Wirkung des Prozesses. Aber auch Hemmungsmißbildungen, die außerhalb des genitalen Bereiches liegen, kommen in diesem Zusammenhange vor, so wird das Vorkommen von partiellem Riechlappendefekt mit vollkommenem Fehlen des Bulbus und Tractus olfactorius im Zusammenhang mit Eunuchoidismus beim Menschen beschrieben (Weidenreich). Hier möchten wir einfügen, daß wir die Fälle von eunuchoidem Fettwuchs

[1]) Gottlieb, Kurt, Lubarsch-Ostertag's Ergebnisse d. allg. Pathol. u. pathol. Anatomie, Bd. 19, 1921.

grundsätzlich von denen mit Höhenwuchs trennen und nicht auf dem Standpunkte stehen, daß man diese beiden Krankheitsbilder einfach als Varianten auffassen kann, wie es Tandler und Grosz tun. Für den eunuchoiden Fettwuchs, sowie für alle Fälle von Späteunuchoidismus kommt wohl die infektiöse oder traumatische Ätiologie in Frage, und hier können wir die Scheidung zwischen primärer Keimdrüsenaffektion und sekundärer Hypophysenwirkung eher vornehmen. Bemerkenswert in diesem Zusammenhange ist auch die Tatsache, daß Guggenheimer[1] bei der hämatologischen Untersuchung Eunuchoider einen grundsätzlichen Unterschied im Verhalten des Blutbildes nachwies. Der eunuchoide Fettwuchs zeigte nämlich eine Hyperglobulie, während die Fälle von eunuchoidem Höhenwuchs eine Verminderung der roten Blutkörperchen aufwiesen. Bei Hochwuchs wurde auch eine Vermehrung der Eosinophilen im Blute (7 bis 10 %) beobachtet, was auf ein funktionelles Überwiegen der Hypophyse zurückgeführt wurde (Tachau). Wir lassen, tabellarisch kurz zusammengefaßt die hauptsächlichsten die beiden Formen unterscheidenden Merkmale folgen, die wir auf Grund unserer Untersuchungsbefunde und der gesichteten klinischen Arbeiten aufstellen können.

Goldstein[2]) weist auf die psychischen Veränderungen der Eunuchoiden hin und betrachtet deshalb neben der Hypoplasie der Drüsen eine solche des Gehirnes als zu dem Krankheitsbild zugehörig. Diesbezügliche Veränderungen des Gehirnes ließen sich in unseren Fällen nicht nachweisen. Wie wir aber schon erwähnt haben, ist die Möglichkeit psychischer Veränderungen auch ohne eine direkte Affektion des Gehirnes gegeben. Die weitgehenden Veränderungen im Bereiche des endokrinen Apparates können als primäre Ursache der psychischen Veränderungen verantwortlich gemacht werden und lassen das Postulat einer diesbezüglichen Hirnhypoplasie nicht unbedingt notwendig erscheinen. Derselbe Autor verweist ferner auf das familiäre Auftreten des Eunuchoidismus, nach ihm ist das System der Drüsen mit innerer Sekretion abnorm angelegt. Er bezeichnet die Erkrankung als familiär auftretende Entwicklungsstörung der Drüsen mit innerer Sekretion und des Gehirnes. Gegen diese Fassung läßt sich einwenden, daß nach den histologischen Befunden eine generelle Entwicklungsstörung der endokrinen Drüsen nicht vorliegt und daß auch nicht familiär auftretende Fälle von Eunuchoidismus sicher vorkommen.

Zur Mitbeteiligung des Gehirnes haben wir uns schon oben geäußert. Auch Krisch sucht auf Grund der psychischen Erscheinungen bei Eunuchoiden einen Rückschluß auf das Wesen des Eunuchoidismus zu ziehen. Nach diesem Autor handelt es sich um ein degenerativ-

---

[1]) Guggenheimer, H., Deutsches Archiv f. klin. Med. 1912.
[2]) Goldstein, Archiv f. Psychiatrie, Bd. 53, 1913.

konstitutionelles Krankheitsbild. Im Vordergrund steht eine Störung des interstitiellen Hodenanteils, aber auch andere Drüsen mit innerer Sekretion sind beteiligt, zum Beispiel die Schilddrüse und die Hypophyse.

Tabelle.

Eunuchoider Hochwuchs.	Eunuchoider Fettwuchs.
Kongenital und Frühfälle.	Erworben und Spätfälle.
Entwicklungshemmungen.	— — — — — — — —
Embryonale Mißbildungen.	— — — — — — — —
— — — — — — — —	Rückbildungsprozesse.
Magere Individuen.	Fette Individuen.
Blutbild:	Blutbild:
Verminderung der roten Blutkörperchen.	Hyperglobulie.
Eosinophilie.	— — — — — — — —
Hypophyse:	Hypophyse:
Hypoplasie.	Hypertrophie.
Hochgradige Änderung der Zellstruktur.	Geringgradige Änderung der Zellstruktur.
Ätiologie:	Ätiologie:
Kongenitale Hodenmißbildung.	Hodenatrophie infolge traumatischer oder entzündlicher Schrumpfung.

Das Krankheitsbild als degenerativ-konstitutionelles zu bezeichnen, erscheint uns, auf den kongenitalen Eunuchoidismus bezogen, treffend formuliert. Dem interstitiellen Hodenanteil aber können wir nach dem heutigen Stande der Zwischenzellenfrage nicht die Bedeutung beimessen, die es rechtfertigen würde, seine Störung in den Vordergrund des Krankheitsbildes zu setzen. Zur Frage einer Mitbeteiligung der Hypophyse und der Schilddrüse haben wir schon früher Stellung genommen.

Die theoretischen Erklärungsmöglichkeiten des Eunuchoidismus, welche auf Grund des klinischen Befundes in Betracht gezogen werden können, sind sehr mannigfaltig und wir möchten diese Möglichkeiten nach der Ansicht von Voelckel und nach Tandler in je 4 Punkte zusammengefaßt anführen und glauben damit eine Übersicht über die wahrscheinlichsten Hypothesen einer Pathogenese des Eunuchoidismus zu geben.

Erklärungsmöglichkeiten des Eunuchoidismus nach Voelckel[1]).

1. Der Ausfall des Hodensekretes bedingt unmittelbar die beschriebene Störung, diesem Schluß liegt die Annahme zugrunde, daß normalerweise von den Hoden ein Hormon ausgeht, das einen direkten Einfluß auf Stoffwechsel, Wachstumsvorgänge, Bildung der sekundären Geschlechtsmerkmale usw. ausübt.

2. Die Hypoplasie der Hoden ruft Veränderungen an anderen endokrinen Organen hervor, und erst diese sekundär veränderten Drüsen erzeugen die bei Eunuchoiden geschilderten Symptome.

3. Die Keimdrüsen sind sekundär unter dem Einfluß einer anderen Drüse mit innerer Sekretion verändert; die primäre könnte beispielsweise die Erkrankung der Hypophyse sein.

4. Mehrere Drüsen sind gleichzeitig pathologisch verändert.

Erklärungsmöglichkeiten nach Tandler und Grosz.

1. Primäre Erkrankung der Hypophyse, sekundäre Erkrankung der Keimdrüse. Mit ihr koordinierte, also ebenfalls von der Hypophyse abhängige Fettsucht. In seltenen Fällen kann sich nur die eine von diesen Konsequenzen entwickeln, die andere kann fehlen.

2. Primäre Erkrankung der Hypophyse, sekundäre Erkrankung der Keimdrüse, von diesen letzteren abhängige Fettsucht.

3. Primäre Erkrankung der Keimdrüse, sekundäre Fettsucht und Veränderungen der Hypophyse koordinierter Natur. Auch hier kann einer der nachfolgenden Prozesse fehlen.

4. Primäre Erkrankung der Keimdrüsen, sekundäre Erkrankung der Hypophyse, welche die Fettsucht bedingt.

Wir wollen nun unsere Stellungnahme zur Frage der Pathogenese erörtern. Es steht fest, daß nach der zweifellos primären Läsion der Keimdrüsen, wie sie die Kastration und die infektiösen Läsionen (Tbc. Parotitis epid. Scharlach. Go. Lues.) hervorrufen können, einerseits das Krankheitsbild des Kastraten mit den dabei auftretenden Hypophysenveränderungen (Jutaka Kon, Roessle, Tandler und Grosz) und andererseits des Eunuchoidismus mit den von uns gleichfalls festgestellten Hypophysenveränderungen eintreten kann. Man kann also als Ursache des Eunuchoidismus eine primäre Läsion der Keimdrüsen in allen Fällen von erworbenem Eunuchoidismus ohne weiteres annehmen, in denen es sich um eine traumatische oder infektiöse Ätiologie mit Lokalisation in den Keimdrüsen handelt. Aber auch für die Entwicklungsstörungen auf konstitutionell-degenerativer Basis, wie wir sie beim

[1]) Voelckel, E., Berliner klin. Wochenschr., Bd. 15, 1918.

kongenitalen Eunuchoidismus antreffen, müssen wir die Keimdrüsen als die primär affizierten Organe betrachten und zwar auf Grund unserer pathologisch-anatomisch erhobenen Befunde.

Bis zu diesem Punkte stimmen wir mit der Mehrzahl der Autoren überein, weichen aber im folgenden von den von Tandler und Grosz aufgestellten Hypothesen ab, auf denen die meisten diesbezüglichen Publikationen fußen.

Für die im Anschluß an die Keimdrüsenerkrankung auftretenden Erscheinungen wie die Änderung des Behaarungstypus, des Skelettbaues und das Auftreten von lokalisiertem Fettansatz usw. machen Tandler und Grosz den interstitiellen Keimdrüsenanteil verantwortlich und gehen sogar so weit, diese Symptome als Annäherung an eine asexuelle Urform des Menschen zu deuten. Andere Autoren fassen sie als heterosexuelle Merkmale auf, aber alle stimmen darin überein, sie als veränderte sekundäre Geschlechtsmerkmale in selbstverständlicher Abhängigkeit von den Keimdrüsen zu betrachten. Daß den fehlenden Zwischenzellen die Verantwortung für die eunuchoiden Symptome zukomme, müssen wir ablehnen. Das Vorkommen von Eunuchoidismus beim Menschen trotz reichlicher Zwischenzellen im Hoden ist erwiesen (Gruber, Berblinger[1]) und spricht gegen die Steinach'sche Lehre von der Pubertätsdrüse. Auch wir fanden in unserem zweiten Falle eine wenn auch lokalisierte hyperplastische Zwischenzellenanhäufung. Den heutigen Stand der Zwischenzellenfrage hier zu diskutieren, würde zu weit führen, wir verweisen auf das kürzlich erschienene Übersichtsreferat von Hart[2]).

Es bliebe also noch der generative Keimdrüsenanteil. Aber gegen die Auffassung der unbedingten Abhängigkeit der oben genannten Kardinalsymptome des Eunuchoidismus von den Keimdrüsen überhaupt lassen sich auf Grund der Kasuistik schwere Bedenken erheben. Bei einwandfreien Fällen (Gottlieb), welche starke Fettsucht, ferner femininen Habitus und Hypotrichose aufwiesen, wurden vollkommen normale Hoden nachgewiesen. Auch mikroskopisch war sowohl der generative als auch interstitielle Keimdrüsenanteil durchaus intakt. Diese Fälle, die wohl Grenzfälle von Dystrophia adip.-genitalis darstellen, wiesen eine sicher festgestellte primäre Läsion der Hypophyse auf (für reine Fälle von Dystr. adip.-gen., für welche die primär hypophysäre Ätiologie einwandfrei bewiesen ist, müßten ja auch Genitalveränderungen postuliert werden).

Diese ebengenannten Fälle beweisen, daß die beim Eunuchoiden und Kastraten am meisten ins Auge fallenden Symptome, wie Fettansatz, Behaarungsanomalien, Feminismus, auch ganz unabhängig von den Keimdrüsen in Erscheinung treten können, ja daß sogar sog. sekundäre Ge-

[1]) Berblinger, W., Med. Klinik, S. 631, 1921.
" " " Verhandl. d. pathol. Ges. Jena 1921.
[2]) Hart, C., Med. Klinik, Nr. 25/27, 1922.

schlechtsmerkmale sich bei vollkommen intakten Keimdrüsen hochgradig verändern. Das in diesen Fällen primär erkrankte und verantwortliche Organ war zweifellos die Hypophyse. Nun fanden wir auch beim Eunuchoidismus hochgradige Hypophysenveränderungen, die den Symptomenkomplex beim Eunuchoiden sehr wohl bedingen können. Klinisch ist wohl auf die Rolle der Hypophyse hingewiesen worden (Sänger), aber in diesem Zusammenhang publizierte Fälle von histologisch untersuchten Hypophysen Eunuchoider liegen, soweit uns bekannt, noch nicht vor.

Was die Frage nach den abweichenden Zellformen im Vorderlappen der Hypophyse unseres ersten Falles betrifft, so müssen wir zunächst feststellen, in welches Verhältnis sie zu den übrigen bekannten Zellarten der Hypophyse zu setzen sind. Nach ihrer Färbbarkeit und ihrem morphologischen Verhalten haben sie mit den basophilen Zellen gewiß nichts zu tun, sondern stehen den Eosinophilen nahe. Wenn wir uns auf den wohl allgemein angenommenen Standpunkt stellen, daß sich die Eosinophilen aus den Hauptzellen entwickeln, so müssen wir die vorliegende Zellform als ein Zwischenstadium dieser beiden bekannten Zellarten betrachten. Auf die Frage nach der Beschreibung derartiger Zellen in der Literatur können wir auf diesbezügliche Mitteilungen in den Arbeiten von Erdheim und Stumme und E. Kraus hinweisen. Die uns vorliegenden, oben beschriebenen Zellformen stimmen nun in sehr hohem Maße mit den Zellen überein, die Kraus als Übergangszellen beschrieben hat. Auch die von Erdheim und Stumme als Schwangerschaftszellen beschriebenen Formen weichen von letzteren nicht wesentlich ab. Da sich nun Kraus und Erdheim nicht darüber äußern, ob die von ihnen beobachteten Zellformen untereinander identisch sind, so wollen wir uns bezüglich der vorliegenden Zellen dahin äußern, daß sie sowohl den von Kraus als auch den von Erdheim beschriebenen zum mindesten außerordentlich nahe stehen, vielleicht auch identisch sind.

Da Roessle [1]), Jutaka Kon u. A. auf Grund von untersuchten menschlichen Kastratenhypophysen die außerordentliche Vermehrung der Eosinophilen betonen, so liegt die Möglichkeit nahe, daß sich auch unter diesen die ihnen so nahestehenden Zwischenstufen befunden haben, ohne daß darauf näher geachtet worden ist, da ja ihr abweichendes Verhalten nur bei ganz spezifischen Färbemethoden augenfällig wird.

Auch beim Rind fand S. Schönberg [2]) nach Kastration spezifische Veränderungen in Form von stark eosinophilen Zellen, die aber ihrem morphologischen Verhalten nach mit den oben beschriebenen menschlichen Zellformen nicht auf eine Stufe gesetzt werden können.

Wenn wir nach der Pathogenese, dem Wesen und der Bedeutung

---

[1]) Roessle, R., Virchow's Archiv, Bd. 216.
[2]) Schönberg, S., Frankfurter Zeitschr. f. Pathol., Bd. 20, 1917.

der obengenannten Zellformen in der vorliegenden Hypophyse fragen, die sich durch die Art ihrer Färbbarkeit, das Fehlen von Granulis, die unscharfen Zellgrenzen und ihre Lagerung, sowohl von den Hauptzellen als auch von den Chromophilen unterscheiden, so kann man sie als Zellen deuten, die auf einem jugendlicheren Entwicklungsstadium stehengeblieben sind, oder wir können annehmen, daß als Folge eines beschleunigten Wachstums die Granulabildung und chromophile Differenzierung derselben nicht erfolgt ist. Es würde sich also um eine Tatsache handeln, die der allgemeinen Tendenz zu raschem Wachstum beim Eunuchoidismus und dem Stehenbleiben auf jugendlichen Stadien als Parallelerscheinung an die Seite zu setzen wäre.

Andererseits liegt aber die Möglichkeit nahe, daß diese Zellen mit den sog. Schwangerschaftszellen Erdheim und Stumme's identisch sind. Die Ursache für ihr Auftreten wird wohl bei der Schwangeren wie beim eunuchoiden Manne im selben einheitlichen ätiologischen Faktor zu suchen sein, nämlich im Sistieren der normalen Keimdrüsentätigkeit, die beim Eunuchoiden gänzlich ausgefallen ist, während sie bei der graviden Frau physiologischerweise auf bestimmte Zeit unterbrochen wird. Die etwas paradoxe Tatsache des Vorkommens von Zellen, die den „Schwangerschaftszellen" entsprechen, in der Hypophyse des eunuchoiden Mannes müßte uns veranlassen, den Begriff der „Schwangerschaftszellen" dahin zu korrigieren, daß es sich bei dieser Zellart nicht um für den weiblichen Organismus spezifische Zellen handelt, sondern daß die Zellen auf gewisse Veränderungen sowohl der weiblichen als der männlichen Keimdrüsentätigkeit hin in der Hypophyse auftreten können und nichts anderes darstellen, als eine Übergangsform von dem Hauptzellenmaterial zu sezernierenden Elementen, die eine Steigerung der Organfunktion dokumentieren.

Für diese Auffassung, nach welcher der Begriff Schwangerschaftszellen nicht mehr aufrechterhalten werden kann, sprechen auch die Befunde von Berblinger, der nach Injektionen von Placentar- und Fötalextrakten, von Pepton-Witte und anderen Eiweißabbauprodukten der Schwangerschaftshypophyse entsprechende Bilder erzeugen konnte. Auch gewisse bei der Athyreose und Hypothyreose anzutreffende Veränderungen der Hauptzellen sind nach Berblingrr mit der Graviditätsveränderung derselben identisch (Biedl [1]).

Eine dritte Möglichkeit bestünde allerdings darin, die „Schwangerschaftszellen" beim männlichen Eunuchoiden als Auftreten eines heterosexuellen sekundären Geschlechtsmerkmals im weiteren Sinne zu deuten, in Analogie zur übrigen Annäherung der sekundären Geschlechtsmerkmale an den weiblichen Habitus, die von vielen Autoren als heterosexueller Faktor gedeutet wird.

[1]) Biedl, A., Physiol. u. Pathol. der Hypophyse, Verl. J. F. Bergmann, 1922.

Wenn Sterling in seiner klinischen Arbeit die Behauptung aufstellt, daß bei Eunuchoiden in der überwiegenden Mehrzahl der Fälle Hypophysenveränderungen fehlen, so ist dies insofern verständlich, als die pathologisch-anatomisch nunmehr nachgewiesenen Zellveränderungen bei der im übrigen annähernd normalen Größe der Hypophyse mittels klinischer Methoden nicht nachgewiesen werden können. Da beim Eunuchoidismus alle direkt von der Hypophyse verursachten Symptome fehlen, wie wir sie bei der Dystrophia adiposo-genitalis vorfinden und schon klinisch sicher nachweisen können (Druckerscheinungen, bitemporale Hemianopsie, röntgenologischer Nachweis usw.), sind wir, solange sichere funktionelle Methoden nicht zur Verfügung stehen, auf die histologische Nachprüfung angewiesen.

Wenn wir das früher Gesagte zusammenfassen, so sehen wir, daß sowohl im Anschluß an die primäre Läsion der Keimdrüse, als auch nach der primären Läsion der Hypophyse dieselben wichtigen Symptome in Erscheinung treten können. Ferner, daß bei der primären Hypophysenerkrankung, trotz Auftretens der genannten Symptome, die Keimdrüsen vollkommen intakt sein können, daß dagegen die Hypophyse in allen diesen Fällen hochgradige Veränderungen aufweist, wie wir dies nunmehr auch für den Eunuchoidismus nachgewiesen haben.

Da nun die primäre Keimdrüsenerkrankung beim Eunuchoidismus in Fällen mit traumatischer und infektiöser Ätiologie unbestreitbar ist, für den kongenitalen Eunuchoidismus auf Grund der von uns erhobenen und in der Literatur vorliegenden histologischen Keimdrüsenbefunde gefordert werden muß, müssen wir daraus den Schluß ziehen und unsere Ansicht bezüglich der Pathogenese des Eunuchoidismus folgendermaßen formulieren:

Den Sitz der primären Erkrankung bilden die Keimdrüsen, der in der Folge auftretende Symptomenkomplex ist eine tertiäre Erscheinung, abhängig von der sekundär beeinflußten Hypophyse, welche von diesem Moment ab die im Krankheitsbild dominierende Drüse mit innerer Sekretion darstellt.

Die veränderte Keimdrüse bewirkt nur die Auslösung der Hypophysenveränderung. Die von der letzteren abhängigen Erscheinungen vollziehen sich dann unabhängig davon, ob die Ursache zur Hypophysenerkrankung direkt oder indirekt eingewirkt hat.

Die von Tandler und Grosz aufgestellte Hypothese der direkten Abhängigkeit des eunuchoiden Symptomenkomplexes von der Unterfunktion der Keimdrüsen müssen wir daher ablehnen.